Nouvel Appareil de M.Contremoulins pour la localisation radiologique des corps étrangers de la tête

M.Routier

communication faite à l'académie de Médecine
Le 9 Mai 1916

transcription Laurent Provost

Ceux d'entre nous qui ont eu l'occasion d'assister aux localisations de M. Contremoulins, ont certainement été frappés de la différence existant entre le matériel utilisé par l'auteur pour les recherches des corps étrangers logés dans le tronc, et celui qu'il employait pour localiser les projectiles crâniens,

Pour ces derniers, en effet, il était resté fidèle à l'appareil qu'il avait créé en 1897, à l'époque héroïque où la radiographie d'une tête réclamait une pose de plusieurs heures; c'était merveille déjà d'avoir obtenu des résultats aussi précis, malgré les difficultés que présentait alors la simple obtention d'une image nette et, plus encore, d'avoir conçu, au lendemain de la découverte des rayons X, une méthode dont le principe n'a pas vieilli.

Depuis la guerre, M. Contremoulins a étudié et réalisé, pour la localisation des projectiles crâniens, un appareil qui possède la grande précision à laquelle il nous a habitués, et dont le maniement est aussi simple et aussi rapide que celui qu'il utilise pour résoudre le même problème, lorsque le siège des corps étrangers se trouve dans le tronc ou la racine des membres.

La première application a été faite sur un de mes malades.

Le 21 février 1916, au cours d'exercices d'instruction sur le lancement des grenades, le lieutenant C ... fut blessé au moment où il se jetait à terre pour éviter les effets de l'éclatement d'un de ces engins qui venait d'échapper à l'un de ses hommes.

Il fut atteint au front, à la partie interne de l'arcade sourcilière droite, et eut, en outre, la partie inférieure des deux jambes brûlée.

Le médecin-major, qui fit le premier pansement, attribua la plaie frontale à la chute; le blessé remuait alors les bras et les jambes Sans aucune difficulté, il se rappelle avoir mis ses gants au cours de son transport à l'ambulance de Trichy.

Le lendemain, la radiographie faite à cette ambulance révéla la présence d'un éclat de grenade intracérébral et ce fut seulement le troisième jour qu'apparurent les phénomènes d'hémiplégie gauche (paralysie totale de la jambe et du bras, pas de paralysie faciale, sphincters intacts, sensibilité peu modifiée).

Il quitta, le 15 mars, cette ambulance, pour être dirigé sur l'Hôpital 15, à Compiègne, où la radiographie qui .fut effectuée confirma le résultat précédemment obtenu, qui expliquait les troubles observés.

La plaie frontale cicatrisa rapidement, sans suppuration; l'hémiplégie resta stationnaire et, le 18 mars, le blessé me fut adressé à l'Hôpital auxiliaire 106 .

. Après avoir constaté les brûlures des deux jambes, d'ailleurs en voie de guérison, je reconnus que l'hémiplégie n'était plus aussi étendue. Comme le blessé remuait légèrement les doigts. je l'engageai vivement à s'exercer le plus possible à accomplir des mouvements. Les jours suivants, une sensible amélioration se manifesta.

En présence de ces résultats, je résolus de faire localiser le projectile par M. Contremoulins, décidé à ne tenter une intervention que dans le cas où l'accès du corps étranger serait possible, sans faire courir au blessé le risque d'une aggravation de son état.

Les radiographies, faites au laboratoire de M. Contremoulins, montraient un éclat de 12 X 7 X 8 millimètres, siégeant au niveau de la circonvolution pariétale ascendante droite, à 12 millimètres de la ligne médiane.

La localisation fut faite le 1> avril et précisa le siège de ce projectile légèrement en arrière de la scissure de Rolando, à 40 millimètres de profondeur de la surface cutanée.

Le lendemain, M. Contremoulins vint avec son compas, et nous décidâmes de choisir une voie opératoire passant à 40 millimètres de la ligne médiane, légèrement en arrière du Rolando: suivant ce trajet, l'aiguille indiquait une profondeur de 1>2millimètres. L'opération fut décidée pour le 7 avril.

Opération, par M. Routier. Aides: MM. Sebenq et Derecq.

Chloroforme: M. Bayle.

M. Contremoulins disposa lui-même le blessé en bonne altitude, c'est-à-dire qu'il fit reposer la tête sur un coussin, afin que cette région de l'organisme reprit exactement la position qu'elle occupait lors de la localisation. Ce détail a la plus grande importance et bien des échecs n'ont pas eu d'autre cause, l'influence de la pesanteur n'étant pas toujours négligeable dans de semblables recherches.

Le cuir chevelu fut badigeonné de teinture d'iode et incisé en demi-cercle. Je fis appliquer le compas par M.. Contremoulins pour déterminer le centre de ma trépanation. Après avoir marqué celui- ci à l'aide d'un foret, je fis une rondelle de trépan de 25 millimètres. La dure-mère fut mise à nu et un lavage au sérum me permit de débarrasser la plaie des débris osseux.

J'eus de nouveau recours au compas de M. Contremoulins pour m'assurer de l'exactitude de ma trépanation. L'aiguille tombant bien au centre de celle-ci, j'ouvris la dure-mère par une incision cruciale et je demandai à M. Contremoulins de me créer un trajet avec l'aiguille de son compas : la distance à parcourir pour atteindre le centre du corps étranger était de 35 millimètres.

Après avoir marqué, à l'aide d'un fil, celte distance sur le mors d'une pince de Kocher, j'introduisis celle-ci dans la direction du trajet précédemment créé; presque aussitôt, je pris contact avec le corps étranger que je ne parvins pas à saisir, lors de cette première tentative.

Je fis replacer le compas et renouvelai ma recherche, mais cette fois sans réussir à prendre contact.

On essaya d'utiliser l'électro-vibreur : aucune vibration ne fut perçue. M. Contremoulins me proposa d'introduire la pince à la profondeur et suivant la direction initialement déterminées et d'établir le contact des anneaux de la pince avec l'électro-vibreur, pour tenter un appel du corps étranger: le résultat fut franchement négatif, malgré la délicatesse apportée dans l'exécution de celle manœuvre.

Abandonnant I'électro-vibreur , je fis replacer le compas par M. Contremoulins pour reprendre exactement la direction, puis j'introduisis la pince en la laissant reposer de tout son poids dans le cerveau et de telle sorte que l'ouverture des mors se fit horizontalement: je repris' immédiatement contact et pus ramener au dehors le corps étranger qu'accompagnait un tout petit fragment du cerveau.

La surface de l'éclat était recouverte d'une couche jaune verdâtre et le fragment de cerveau, resté au contact, était lui-même teinté en brun.

Si j'ai pris le soin d'énoncer les diverses tentatives qui ont précédé l'extraction, c'est que ces insuccès sont dus à des détails de technique trop souvent méconnus et qu'il serait injuste de les attribuer au manque de précision de la localisation: le fait d'avoir déterminé le contact à la première tentative est la preuve indéniable de l'exactitude du renseignement fourni par le compas.

Dans ces recherches, il importe essentiellement de ne pas chercher à guider la pince, mais de la laisser glisser suivant le trajet créé par l'aiguille; puis, arrivé à proximité du but, d'ouvrir les mors de cette pince assez largement pour ne pas aborder le projectile par l'un de ses angles, afin de ne pas provoquer sa mobilisation, lorsqu'on se trouve dans un milieu aussi peu résistant que la matière cérébrale.

Après l'extraction de l'éclat, dont le poids est de 2 gr. 10, n'ayant pu suturer la dure-mère, je remis en place la rondelle de trépan et fixai la peau à l'aide de crins.

Les suites opératoires furent très simples, apyrexie complète, et réunion parfaite,

L'hémiplégie fut constatée complète, sauf pour la main; dès le lendemain, la flexion des doigts était possible et assez forte.

Quatre jours après, la main et l'avant-bras avaient repris toutes leurs fonctions.

Dix jours après, le malade saisissait avec sa main gauche le bâton suspendu au ciel de son lit.

Puis, ce sont les adducteurs de la cuisse qui ont repris leur contractilité. Aujourd'hui, cet officier soulève sa jambe, plie la jambe sur la cuisse; l'extension est encore rudimentaire, mais tout nous permet d'espérer que bientôt, les traces de paralysie persistant encore auront bientôt disparu.

Voici maintenant la note que m'a remis M. Contremoulins au sujet des caractéristiques de son nouvel appareil de localisation: .

Basé sur le même principe que l'appareil imaginé pal' nous en 1897 (1), il en diffère essentiellement par la réalisation mécanique. Tandis que le premier modèle nécessitait l'usage de tubes spéciaux, celui que nous avons l'honneur de présenter aujourd'hui, permet l'emploi du tube Chabaud-Villard, couramment utilisé dans les services de Radiologie. Cette modification, qui nous fut, en quelque sorte, imposée par le Service de Santé - à la suite de son refus de laisser construire le modèle spécial de tube qui convenait à l'ancien appareil - a été le point de départ

(i) Académie des Sciences, 30 mars et 22 novembre 1897. - Académie de Médecine, 23 novembre et 7 décembre i897. - Revue internationale d'l~leclrolhél'apie el de Radiothérapie, juin et juillet 1898.

de nos recherches. Elles ont abouti à la réalisation d'un outillage qui possède la solidité et la précision des machines outils et dont la manœuvre est grandement facilitée par les modes de réglage adoptés.

L'appareillage actuel présente, sur le modèle de 1897, les avantages suivants:

a) Utilisation d'un seul tube du type commercial.

b) Suppression de la détermination des positions occupées par le foyer d'émission à chaque opération: un réglage unique pour la durée du tube donne les mêmes garanties de précision.

c) Suppression du scellement plâtré, qui servait à relier l'appareil au sujet: le blessé est, maintenant, placé sur une table quelconque, en attitude opératoire, afin que l'influence de la pesanteur se manifeste dans les mêmes conditions.

La tête est immobilisée par des appliques réglables en tous sens et mobiles sur un secteur que l'on peut disposer à la hauteur choisie.

d) Suppression du compas repère: le compas d'opération est utilisé directement, ainsi que nous avons coutume de le faire dans les localisations de corps étrangers du thorax et du bassin, suivant notre méthode générale.

e) Suppression des reports (tirages sur papier citrate et report sur zinc: : on relève directement le centre des corps étrangers à l'aide d'un .cadre muni de curseurs à aiguille,

En outre, le dispositif actuel permet la localisation radioscopique par simple substitution d'un écran fluorescent au porteclichés et adaptation d'un diaphragme.

Tandis qu'une localisation avec l'ancien appareil demandait environ deux heures ,et demie, la même recherche avec l'appareil nouveau n'exige plus que trente minutes pour la recherche radiographique et douze à quinze minutes si l'on utilise l'écran fluorescent.

Cette création fait donc bénéficier les recherches crâniennes de tous les avantages de notre méthode générale de localisation qui permet de déterminer par une seule recherche, la position exacte de tous les corps étrangers - métalliques et osseux - siégeant dans la région examinée.

Technique opératoire, - L'appareil est installé au bout d'une table quelconque sur laquelle on couche le blessé, en faisant dé border sa tête, qui doit reposer sur les surfaces de caoutchouc terminant les appliques fixées au secteur. Les réglages dont nous avons muni le dispositif, permettent d'éviter la superposition des projections du secteur et de ses appliques avec celles des corps étrangers.

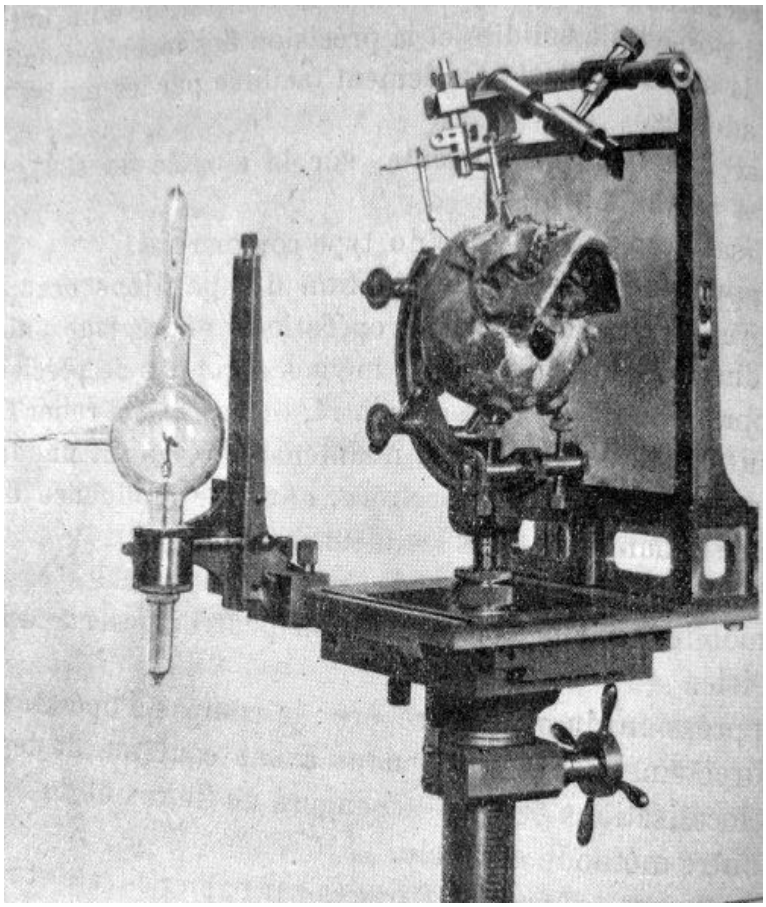

1 er Temps

Lorsque la tête du sujet est parfaitement immobilisée en bonne position, on place le compas d'opération, à l'aide de l'articulation universelle utilisée dans notre instrumentation générale, de telle sorte que ses trois bases prennent un bon contact avec les points de la face que l'on a choisis.

Ce contact obtenu et la régularité de pression contrôlée, la fixation du compas s'obtient par le serrage d'une seule vis.

Si la recherche se fait à l'écran, on dispose immédiatement le cadre qui porte les curseurs de relèvement, sur lequel on fixe l'écran fluorescent. Après avoir placé le support du tube au contact de la butée inférieure de la glissière verticale, on procède à la première recherche, en amenant - au fur et à mesure de l'examen - au centre de la projection de chaque corps étranger, l'une des aiguilles que portent les curseurs.

Ce premier relevé effectué, on fixe le tube dans la 2e position, la potence porte-tube prenant contact avec la butée supérieure, puis on relève de la même manière, avec d'autres curseurs, le centre des nouvelles projections des divers corps étrangers.

Cet examen terminé, on détache le compas de son support et le sujet peut être libéré définitivement, après tatouage ou autre procédé de repérage sur la peau des points de contact du compas. .

On enlève le secteur qui supportait la tête, en le faisant glisser dans sa pince. pour disposer de toute la place nécessaire aux réglages qui vont suivre, puis, on retire l'écran l1uoresceut et le tube de Crookes (I). On substitue à ce dernier un porte-incidence double dont les deux V qui constituent ses extrémités, définissent par le sommet de leur angle chacune des positions occupées précédemment par le foyer du tube.

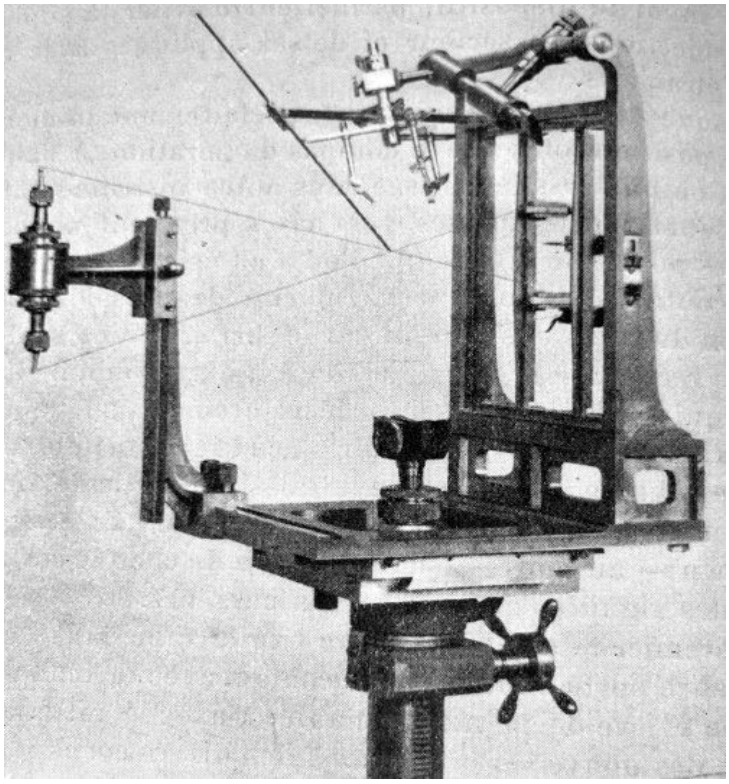

2 eme temps

Des fils passés dans les aiguilles des curseurs sont alors tend us en appliquant leur extrémité libre sur le fond des V du porte-incidence - suivant la correspondance des projections leurs intersections fournissent la détermination exacte des positions occupées dans l'espace par les corps étrangers.

1) Ce tube est scellé dans une bague, il peut donc être utilisé en dehors de ces recherches sans que l'on ait à craindre un déréglage quelconque.

Il va suffire d'en effectuer le relevé en replaçant le compas à la position qu'il occupait, lorsque la tète du sujet reposait sur les appliques fixées au secteur.

Si l'on utilise le procédé radiographique, on place les clichés humides dans un cadre qui permet de les centrer exactement, et l'on procède directement sur ceux-ci, au relèvement des projections, comme nous venons de l'exposer, au sujet de l'écran fluorescent.

Quel que soit le procédé adopté - radiographie ou radioscopie - après avoir obtenu les intersections des fils, on dispose à nouveau le compas dans la pince de l'articulation universelle, qui a conservé sa position primitive, puis, on le munit d'une branche articulée portant une chape dans laquelle coulisse une aiguille; on fait coïncider la pointe de celle-ci avec l'une des croisées de fils définissant le centre de l'un des corps étrangers et l'on fixe la branche qui porte l'aiguille ainsi que la direction de celte dernière dont on limite la course à l'aide d'une bague butant contre la chape.

La position du corps étranger, ou de chaque corps étranger lorsqu'il y en a plusieurs - est, à ce moment définie; mais il peut arriver que l'orientation donnée à l'aiguille ne convienne pas pour l'intervention.

Pour satisfaire à ce desideratum, dès 1897, nous avons adapté à notre compas, deux aiguilles au lieu d'une pour définir le centre du corps étranger, l'une d'elles pouvant être orientée par rapport à l'autre, afin de donner au chirurgien à tout moment la profondeur exacte à laquelle se trouve le corps étranger, quelle que soit la voie opératoire choisie et les modifications de trajet nécessitées au cours de l'intervention, pour éviter le sacrifice de reliefs osseux. Grâce à ce dispositif, le compas reste toujours entièrement stérilisé; tous les réglages peuvent être opérés par des mains aseptiques, au cours de l'opération, sans aucun retard, sans aucun risque d'infection.

L'appareil, tel qu'il vient d'être décrit, serait suffisant pour la recherche d'un seul corps étranger; mais, dans les cas fréquents de plusieurs corps étrangers , il exigerait - à plusieurs reprises - le report du compas et le réglage de l'aiguille par rapport aux croisées de fils, donc la contamination du compas et des mains du radiographe, ce qui entraînerait une nouvelle stérilisation d'appareil, une désinfection des mains pour chaque corps il rechercher, car, on nous accordera que les flambages partiels

d'instrument ne répondent pas aux exigences de la clinique moderne.

Aussi, sommes-nous restés fidèles à l'emploi du compas schéma robuste, stérilisable et sur lequel nous pouvons relever jusqu'à 10 corps étrangers; il constitue une précieuse garantie, lors du transport, car, en arrivant à la salle d'opérations, nous nous assurons de la concordance des deux compas. C'est le compas schéma qui nous permet de régler, avant l'intervention, d'accord avec le chirurgien, l'aiguille indicatrice suivant la voie opératoire choisie, de monter le compas d'opération à deux, trois et même quatre aiguilles pour définir en une seule fois un groupe de corps étrangers dont certains risqueraient d'être mobilisés si le chirurgien ne coordonnait leur recherche. Il peut ainsi les aborder successivement par une même voie et cela seul serait une suffisante compensation au faible encombrement qui résulte de l'adjonction de cet appareil.